

Der richtige Zeitpunkt für Zahn-Implantate

Fast alle Menschen werden irgendwann einmal mit dem Verlust von Zähnen konfrontiert. Seit einigen Jahren steigt die Zahl von Patienten, die sich in diesem Fall für Implantat-gestützten Zahnersatz entscheiden. Der Zahnersatz wird dabei auf künstlichen Zahnwurzeln, Implantaten, befestigt. Schon eine einzelne Zahnlücke kann der Zahnarzt in vielen Fällen optimal mit einem Implantat versorgen.

DER RICHTIGE ZEITPUNKT ist von wesentlicher Bedeutung für die optimale Versorgung. Doch wo liegt dieser? Pauschal gesagt: Eher früher als später. Wenn Zähne nämlich schon lange fehlen, kann die einfache Verankerung eines Implantates unter Umständen deutlich erschwert sein.

GENERELL GILT: Eine Implantation ist in jedem Alter möglich, sobald der Kiefer „ausgewachsen“ ist. Sowohl unmittelbar nach einer Zahnentfernung als auch noch Jahre nach dem Zahnverlust ist eine Implantation in der Regel möglich.

Wann kommt eine Implantation in Betracht?

1. DIE EINZELZAHNLÜCKE. Wenn ein Zahn fehlt, spricht der Zahnarzt von einer „Einzelzahnlücke“ (Abb. 1). In solchen Fällen ist normalerweise eine Brücke notwendig. Dazu müssen die natürlichen Kronen der benachbarten, eigenen Zähne in der Regel erheblich beschliffen werden (Abb. 2 und 3).

Nur bei einer sogenannten Klebebrücke ist dies nicht erforderlich. Allerdings können Klebebrücken auch mit Nachteilen verbunden sein:

- ▶ In der Regel halten sie nicht so lange wie die alternative Implantatkonstruktion.
- ▶ Weiterhin müssen Pfeilerzähne für eine Klebebrücke eventuell leicht beschliffen werden.
- ▶ Bei einem metallischen Brückenkörpern besteht die Gefahr, dass dieser zumindest teilweise die Transluzenz der natürlichen Zahnkrone beeinträchtigt.
- ▶ Schließlich ist auch bekannt, dass sich derartige Konstruktionen schon nach kurzer Zeit wieder lösen können. Als definitiver Ersatz sollten Klebebrücken daher vor allem nur dann in Betracht kommen, wenn Implantate nicht möglich sind.

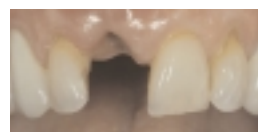

Abb. 1: Ein oberer Schneidezahn musste entfernt werden. Die Nachbarzähne sind intakt

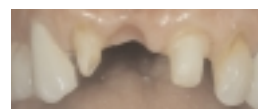


Abb.2: Die Nachbarzähne sind für die Verankerung einer Brücke vorbereitet. Mehr als 50 Prozent der Zahnschubstanz wurde entfernt. Dadurch wird der Zahnerv auf lange Sicht bei ca. 8 Prozent der überkronten Zähne geschädigt, was weitere Behandlungsmaßnahmen nach sich zieht

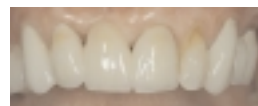

Abb. 3: Mit Hilfe einer Brücke wurde die Lücke in der Zahnreihe geschlossen

Wenn möglich, sollte die Einzelzahn­lücke in der Front durch ein Implantat mit einer einzelnen Zahnkrone wieder geschlossen werden (Abb. 4 – 8).

Die Vorteile sind:

- ▶ keine Entfernung gesunder Zahns­sub­stanz
- ▶ keine Schädigung des Nerv­ge­we­bes der Nachbarzähne durch das Beschleifen

2. DIE FREIENDSITUATION. Wenn mehrere Zähne fehlen, ist es nicht immer möglich, eine herkömmliche Brücke einzugliedern. Dies gilt insbesondere dann, wenn die Zahnreihe durch den Verlust mehrerer Backenzähne verkürzt ist. Man spricht dann von einer Freundsituation (Abb. 9). Vielfach ist dann eine herausnehmbare Prothese notwendig (Abb. 10).

In solchen Fällen bieten ein oder mehrere Implantate folgende Vorteile (Abb. 11 – 13):

- ▶ Vermeidung einer herausnehmbaren Prothese
- ▶ deutliche Verbesserung des Kauvermögens
- ▶ in der Regel längere Haltbarkeit des Zahnersatzes
- ▶ Anpassungsarbeiten zur Aufrechterhaltung der dauerhaften Funktionsfähigkeit des Zahnersatzes (wie bei herausnehmbaren Prothesen) entfallen

3. ERHEBLICH GESCHÄDIGTE ZÄHNE. Ein Zahnarzt versucht häufig, geschädigte Zähne zu erhalten, um eine Lücke oder eine Freundsituation zu vermeiden. Solche Versuche sind grundsätzlich richtig. Sind Zähne jedoch zu sehr geschädigt, ist es besser, sie durch ein oder mehrere Implantate zu ersetzen.

Ein Zahn ist vor allem dann erheblich geschwächt, wenn

- ▶ er keinen Nerv mehr hat und klein ist (etwa die seitlichen oberen Schneidezähne oder die kleinen Backenzähne)
- ▶ er keinen Nerv mehr hat und der Patient knirscht
- ▶ er nicht mehr ausreichend im Knochen verankert ist
- ▶ seine Wurzelspitze entfernt wurde
- ▶ sich eine Stiftkrone nicht hinreichend tief in der Zahnwurzel verankern lässt



Warum ist es wichtig, einen erheblich geschädigten Zahn rechtzeitig durch ein Implantat zu ersetzen?

Grundvoraussetzung für ein ausreichend stabil verankertes Implantat ist ein gewisses Mindestknochenvolumen am Ort der Implantation. Wenn genügend Knochen vorhanden ist, ist der chirurgische Eingriff des Implantierens einfach. Wird ein Zahn, bzw. die Zahnwurzel, jedoch nicht ersetzt, kann schon innerhalb weniger Wochen die Knochenmasse erheblich abnehmen. Dies kompliziert das Setzen eines Implantates enorm. Durch eine rechtzeitige Implantation kann dies weitgehend vermieden werden.

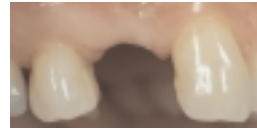

Abb. 4: In diesem Fall fehlt der erste kleine Backenzahn im Oberkiefer

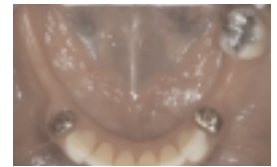

Abb. 9: Es fehlen mehrere Backenzähne. Auf der einen Kieferseite ist eine zahnbegrenzte Lücke, auf der anderen Seite ist die Zahnreihe verkürzt (Freiendlücke).

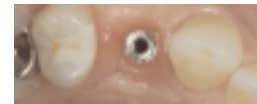

Abb. 5: Er wurde durch ein Implantat ersetzt, um das Beschleifen der Krone des völlig gesunden Eckzahnes zu vermeiden. Die Krone des zweiten kleinen Backenzahnes weist ein einwandfreies keramisches Inlay, so dass auch dieser Zahn so belassen werden kann

Die Zähne mit Goldkronen dienen zur Verankerung einer herausnehmbaren Teilprothese

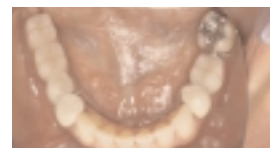

Abb. 10: Durch herausnehmbaren Zahnersatz wurden die fehlenden Zähne ersetzt

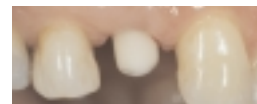

Abb. 6: Auf das Implantat wurde ein keramischer Pfosten montiert. Dieser entspricht einem beschliffenen Kronenstumpf (siehe Abb. 2)

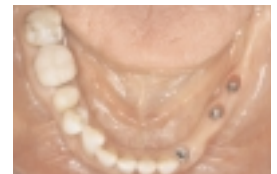

Abb. 11: Um die fehlenden Backenzähne zu ersetzen, wurden drei Implantate im Kieferknochen verankert

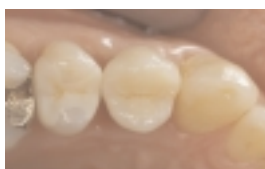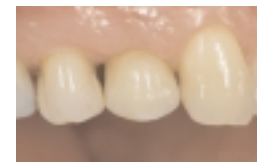


Abb. 7+8: Der neue erste Backenzahn: ein eigener gesunder Zahn, eine Zahnkrone oder eine Krone auf einem Implantat? Es ist kein Unterschied feststellbar



Abb. 12: Das Röntgenbild zeigt die Implantate und die darauf verschraubte Brücke

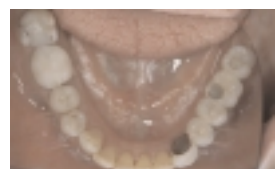

Abb. 13: Die Freiendlücke wurde durch Implantat-verankerten, festsitzenden Zahnersatz ausgefüllt

In diesen Fällen kann es sinnvoll sein, einen Zahn zu ziehen und – zumeist sofort - durch ein Implantat zu ersetzen (Abb. 14 – 16). Die Vorteile sind:

- ▶ Erhalt des Knochens zur sicheren Verankerung des Implantates
- ▶ zumeist leichter chirurgischer Eingriff
- ▶ Erhalt der Kontur des Zahnfleisches um das Implantat wie beim eigenen Zahn
- ▶ dauerhaft funktionstüchtiger Zahnersatz ohne Anpassungs- und Reparaturarbeiten möglich

4. DAS REDUZIERTER RESTGEBISS. Wenn ein Patient nur noch wenige Zähne hat und diese darüber hinaus im Kiefer ungünstig verteilt sind, hat herkömmlicher herausnehmbarer Zahnersatz (Klammerprothese, Teleskop-Prothese) zumeist nur eine relativ kurze Lebensdauer. Da Knochen und Zahnfleisch beim Kauen „nachgeben“, können die Prothesen in solchen Fällen die Kaukräfte nur bedingt aufnehmen.

Wenn beispielsweise auf einer Kieferseite alle Zähne fehlen (Abb. 18), wird der Zahnersatz immer wieder, also auch nach Prothesen-Unterfütterungen, einsinken und kann sogar die restlichen Zähne in Mitleidenschaft ziehen.

Weitere Probleme können hinzukommen:

- ▶ verstärkter Knochenschwund
- ▶ Lockerung der restlichen Zähne
- ▶ Abbrechen von Zahnkronen
- ▶ damit verbunden ist eine Verminderung des Prothesenhaltes
- ▶ Minderung der Kaufähigkeit
- ▶ weitere Verschlechterung der Verhältnisse für die dauerhaft funktionstüchtige Eingliederung von erneut angefertigtem Zahnersatz

Implantate helfen in solchen Fällen, die Prothese sicher abzustützen (Abb. 19 – 20).

In einer derartigen Situation kann sogar schon ein Implantat an der richtigen Stelle die Funktion des Zahnersatzes deutlich verbessern, auch wenn es sich um abnehmbaren Zahnersatz handelt (Abb. 21). Das Implantat fördert also auch den Erhalt der restlichen Zähne.

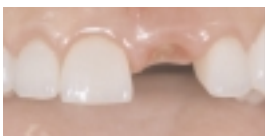

Abb. 14: Die Krone des oberen Scheidezahnes ist unterhalb des Zahnfleischsaumes abgebrochen. Die Zahnwurzel ist kaum zu erkennen

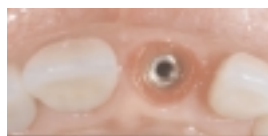


Abb. 15: Die Zahnwurzel wurde gezogen und ein Implantat im Knochenfach verankert. Umgehend wurde ein provisorischer Zahn „montiert“

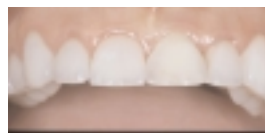


Abb. 16 Das Implantat an Stelle der Zahnwurzel nach ca. 3 Monaten, als die endgültige „Zahnkrone“ auf dem Implantat verankert werden sollte

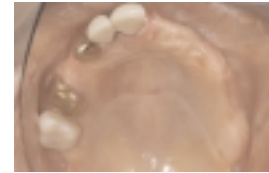

Abb. 18: Dieser Patient trug eine herausnehmbare Teleskop-Prothese, die an Goldkronen verankert war. Sie gab immer wieder nach, weil die eine Kieferseite wegen fehlender Zähne keine ausreichende Abstützung bot. Die Verzahnung zwischen Oberkiefer- und Unterkieferzähnen war ungleichmäßig, wodurch schließlich auch die restlichen Frontzähne locker wurden



Abb. 19: Das Röntgenbild zeigt die Situation mit zwei Implantaten im besonders wichtigen Bereich des früheren Eckzahnes.

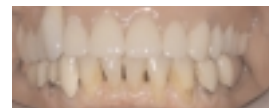

Abb. 20: Die kombiniert Zahn- und Implantatgestützte Prothese kann jetzt nicht mehr „nachgeben“

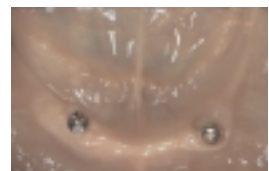

Abb. 21: Ein letzter überkronter Eckzahn (Goldkrone) kann eine herausnehmbare Prothese nicht dauerhaft stabilisieren. Mit Hilfe des Implantates im gegenüberliegenden Eckzahnbereich werden die Verhältnisse entscheidend verbessert: Der kombiniert zahn- und implantatgestützte Zahnersatz ist jetzt dauerhaft funktionsstabil

Sind im reduzierten Restgebiss darüber hinaus wichtige Stützzähne für den Zahnersatz stark geschädigt, wächst das Risiko, dass es zu Problemen mit der Prothese kommt. Im Extremfall kann neuer Zahnersatz erforderlich sein, wenn solche Zähne verloren gehen.

Besonders groß ist dieses Risiko bei

- ▶ abgestorbenen Zähnen, deren Nerv entfernt werden musste. Diese Zähne sind spröde und neigen zu Brüchen – wie ein morscher Baum (Abb. 22),
- ▶ gelockerten Zähnen, die durch den Zahnersatz, beim Kauen oder durch das Ein- und Ausgliedern der Prothese noch lockerer werden (Abb. 23),
- ▶ „Stiftzähnen“, da sich der Stift in der Zahnwurzel lösen kann. Da dies zunächst oft unbemerkt geschieht, kann sich eine ausgedehnte Karies sehr leicht entwickeln (Abb. 24 - 25).

Solche geschwächten, aber wichtigen Zähne sollten darum gezogen und durch ein Implantat ersetzt werden, um spätere Komplikationen zu vermeiden (Abb. 26 – 29).

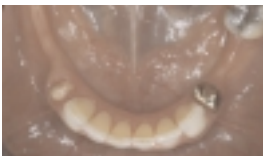


Abb. 22: Die Krone des nervtoten, wurzelbehandelten kleinen Backenzahnes, an den die Freieidlücke grenzt, ist abgebrochen. Dieses Risiko ist dann besonders hoch, wenn derartige Zähne als Anker für herausnehmbare Prothesen fungieren



Abb. 23. In diesem Gebiss sind alle restlichen Zähne sehr stark gelockert, weil der Knochen zurückgegangen ist („Parodontose“). Selbst wenn man versucht, die am wenigsten befallenen Zähne zu erhalten, werden diese nicht dauerhaft als Prothesenanker nutzbar sein

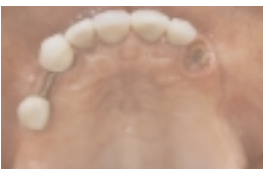

Abb. 24: Bei diesem reduzierten Restgebiss hatte sich die Eckzahnkrone, die zur Verankerung der Teilprothese diente (Abb. 25) gelockert. Da der Zahn wurzelkanalbehandelt war, bemerkte der Patient dies nicht sofort. Die restliche Zahnschubstanz war durch Karies so stark aufgeweicht, dass die Wurzel des Zahnes nicht erhalten werden konnte

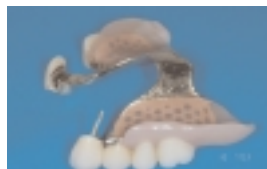

Abb. 25: Die Stiftkrone steckte in der herausnehmbaren Teilprothese. Eine derartige Krone lässt sich in diesem Fall (Abb. 24) nicht erneut dauerhaft in der Zahnwurzel verankern

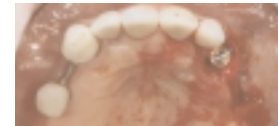

Abb. 26: Anstelle der Zahnwurzel des abgebrochenen Eckzahnes wurde in dessen Knochenfach nach der Entfernung sofort ein Implantat verankert

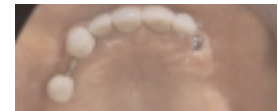


Abb. 27: Das Implantat wurde mit einem Verankerungselement für die herausnehmbare Teilprothese versehen. Es handelt sich quasi um einen Druckknopf



Abb. 28: In der ehemaligen Außenkrone der Prothese ließ sich das Gegenstück für den Druckknopf auf einfache Weise verankern. Der bestehende Zahnersatz mußte nur minimal geändert werden ...

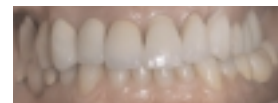

Abb. 29: ...und sitzt jetzt wieder fest, wie zuvor auf dem eigenen Eckzahn

EXTREM REDUZIERTES RESTGEBISS. Bei Senioren besteht das Restgebiss häufig nur noch aus ein, zwei oder drei restliche Zähne. Vor allem wenn diese nahe beieinander stehen, sitzt eine Prothese meist schlecht. (Abb. 30). Darum fürchten die Patienten den Verlust dieser restlichen Zähne, weil ihnen klar ist, dass dann der Halt des Zahnersatzes gar nicht mehr gegeben ist.

Wenn in einem solchen Fall mehrere Implantate zur Stützung der Prothese rechtzeitig eingepflanzt werden, wird die Prothese auch dann stabilisiert, wenn der letzte eigene Zahn verloren gegangen ist (Abb. 31 - 33).

5. DER ZAHNLOSE KIEFER. Viele zahnlose Patienten haben Schwierigkeiten mit einer herausnehmbaren Vollprothese, vor allem im Unterkiefer. Doch es können auch bei einer Oberkieferprothese Probleme auftreten, da die Prothese den Gaumen bedeckt und beispielsweise Würgereize auslösen kann.

Typische Probleme mit Vollprothesen sind:

- ▶ Einschränkungen in der Kaufunktion wegen unzureichenden Prothesenhalts
- ▶ Druckstellen wegen Relativbewegungen zwischen Prothese und Schleimhaut
- ▶ dadurch vermehrter Knochenschwund und weitere Verschlechterung des Prothesenlagers
- ▶ ausgeprägtes Fremdkörpergefühl
- ▶ Unsicherheitsgefühl
- ▶ Einschränkungen aus ästhetischer Sicht

In diesen Fällen helfen – je nach Situation – mindestens 2, eher 3 oder 4 Implantate entscheidend weiter.

Künstliche Zahnwurzeln können eine Vollprothese so weit stabilisieren, dass ihr Träger wieder weitgehend normal kauen kann. Der Zahnersatz kann darüber hinaus so gestaltet werden, dass er nicht mehr als unangenehm empfunden wird (Abb. 34 – 36).

DAS FAZIT: Der richtige Zeitpunkt für Implantate ist die Basis für eine optimale Versorgung. Denken Sie lieber früher als zu spät an die Möglichkeiten und Vorteile, die zahnärztliche Implantate bieten. Ein stark geschwächter Zahn muss nicht um jeden Preis erhalten werden. Lassen Sie sich aber niemals einen oder mehrere Zähne ziehen, ohne mit Ihrem Zahnarzt die weitere Behandlung, insbesondere den neuen Zahnersatz, dessen Eigenschaften und mögliche Schwierigkeiten, ausführlich besprochen zu haben. Der mit dem Verlust des Zahnes – genauer gesagt der Zahnwurzel – verbundene Abbau des Kieferknochens kann eine spätere Implantation erheblich erschweren.

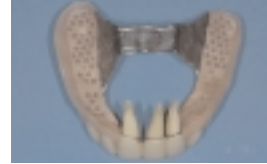

Abb. 30: An nur drei Zähnen, die alle benachbart standen, war diese herausnehmbare Oberkieferprothese verankert. Auf Dauer waren die Zähne nicht in der Lage, die Bewegungen der Prothese abzufangen: sie wurden durch den Zahnersatz "extrahiert", weil dieser sich in dieser Situation nicht ausreichend stabil verankern lässt

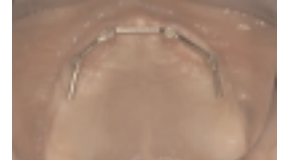

Abb. 34: Diese Stegkonstruktion ist auf vier Implantaten verankert. An ihr kann eine herausnehmbare Oberkiefer-Totalprothese verankert werden

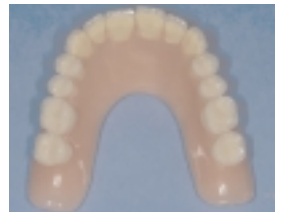

Abb. 35: Der Zahnersatz ist so gestaltet, dass ein gewisser Teil des Gaumens frei bleibt.

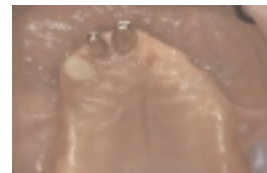

Abb. 31: Ein ähnliche Situation – was die Verteilung der restlichen Zähne angeht – wie in Abb. 30. Zudem ist die Krone des Eckzahnes abgebrochen; der Zahnersatz wird nur notdürftig über die zwei goldfarbigen Teleskop-Kronen gehalten

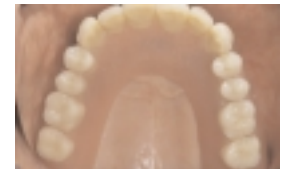

Abb. 36: Das Gaumendach ist frei. Die Kunststoffbasis läuft dort dünn aus und dichtet am Rand ab

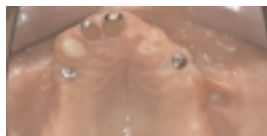

Abb. 32: Zur besseren Stabilisierung des bestehenden Zahnersatzes wurden an funktionell wichtigen Positionen zwei Implantate, hier schon mit „Druckknopfankern“ versehen, verankert

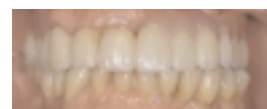

Abb. 33: Die leicht geänderte, bestehende Prothese: Durch die Implantate in den Eckzahn-bereichen und die restlichen Zähne ist sie jetzt wieder kaustabil verankert